

Anatomía radiológica

ANATOMÍA COMPARATIVA DEL CORAZÓN Y GRANDES VASOS EN RADIOGRAFÍA Y ESCANOGRAFÍA

Camilo Diaz¹, Isaac Juan¹, Andrés Velosa Moreno², Sonia Milanés², Fabián Heredia³

1. Residente de Radiología e Imágenes diagnósticas. Fundación Universitaria Sanitas. Bogotá, Colombia.

2. Estudiante de internado en Radiología e Imágenes diagnósticas. Fundación Universitaria Sanitas. Bogotá, Colombia.

3. Médico Radiólogo Clínica Universitaria Colombia. Docente radiología Fundación Universitaria Sanitas. Bogotá, Colombia.

RESUMEN

La anatomía cardíaca básica y su adecuada ubicación en radiografía convencional se ha convertido en una herramienta para la identificación de patologías mediastinales y cardíacas; sin embargo, la localización de estas estructuras anatómicas en el corte de adquisición y los cortes de reconstrucción en la tomografía axial computarizada son de gran dificultad para el personal médico no capacitado para la lectura de estas imágenes. La revisión de tema, está enfocada como una guía básica ilustrativa para la ubicación de las diferentes estructuras cardíacas en radiografía convencional y escanografía. (1)

Palabras clave: Anatomía, Corazón, Tomografía, Radiografía.

COMPARATIVE ANATOMY OF HEART AND GREAT VESSELS IN RADIOGRAPHY AND TOMOGRAPHY

ABSTRACT

The basic cardiac anatomy and its adequate location in conventional radiography has become a tool for the identification of mediastinal and cardiac pathologies; however, the location of these anatomical structures in the acquisition cut and the reconstruction cuts in the computerized axial tomography are of great difficulty for medical personnel not qualified to read these images. The subject review is focused as an illustrative basic guide for the location of the different cardiac structures in conventional radiography and scenography

Keywords: Anatomy, Heart, Tomography, Radiography.

Recibido: 1 de septiembre de 2017

Aceptado: 18 de septiembre de 2017

Correspondencia: kadr982@hotmail.com

INTRODUCCIÓN

La anatomía cardíaca normal y su ubicación en la radiografía convencional son conocidas por el personal médico, sin embargo, al momento de extrapolar estas estructuras anatómicas a la escanografía, se encuentra una gran dificultad al momento de su adecuada interpretación. La identificación de una adecuada técnica (tabla 1), nos facilita la localización de las estructuras anatómicas en radiografía convencional y evita la confusión con entidades patológicas; teniendo en cuenta que por medio de este examen podemos evaluar tamaño, posición y morfología de las cámaras cardíacas y los grandes vasos (1).

TABLA 1. CRITERIOS DE UNA TÉCNICA ADECUADA EN LA RADIOGRAFÍA DE TÓRAX. (1)

| CRITERIO | HALLAZGO |
|-------------|---|
| Inspiración | Se observan 9 a 10 espacios intercostales posteriores |
| Penetración | Se observan los cuerpos vertebrales detrás de la silueta cardíaca, pero no sus estructuras. |
| Centraje | La distancia entre el borde medial de las clavículas debe ser equidistante a la apofisis espinosa de la vértebral a ese nivel |
| Angulación | Las clavículas deben proyectarse sobre las terceras o cuartas costillas, y deben conservar la forma de S |

Con respecto a la tomografía, la técnica se basa en su ubicación anatómica en la cavidad torácica, esta es oblicua con respecto al eje central del cuerpo y es allí donde se van a evaluar tres planos de imagen:

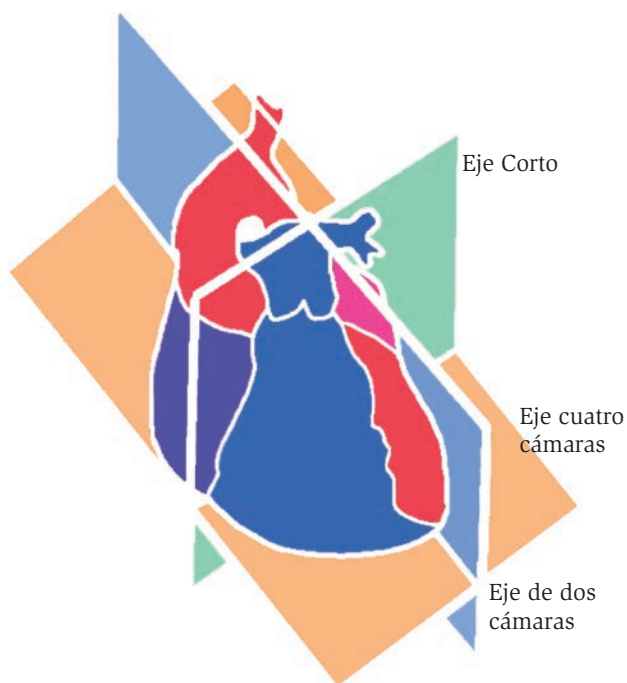
1. Eje largo o dos cámaras: paralelo al septo interventricular,
2. Cuatro cámaras: plano oblicuo a lo largo del eje longitudinal del corazón y
3. Eje corto: perpendicular al septo interventricular y paralelo al plano valvular (2). (Figura 1a y 1b)

Corazón en la radiografía de tórax

La evaluación del mediastino es complicada por el grado de superposición de estructuras en esa región. El conocimiento de las estructuras que forman cada contorno

es indispensable en la interpretación de la radiografía posteroanterior.

FIGURA 1. Planos de la imagen en la tomografía

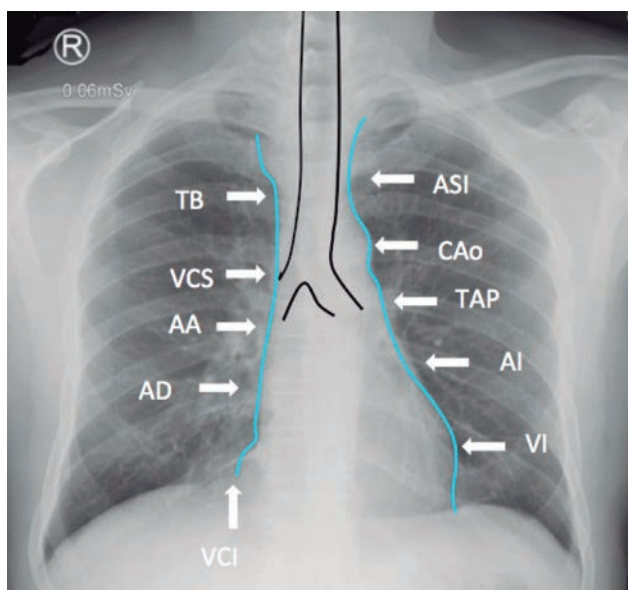


El mediastino es el área entre los pulmones, limitada por la pleura parietal y visceral. Hay varios métodos para dividirlo, ninguno aceptado universalmente, pues las estructuras y patologías cruzan las divisiones artificiales en muchas ocasiones. En éste artículo, nos referiremos al mediastino superior como el espacio sobre el nivel del pericardio, delimitado por una línea imaginaria desde el manubrio esternal al platillo inferior de la vértebra T4; el mediastino inferior, bajo el plano de la línea descrita, se puede dividir en un espacio o mediastino anterior cuyo límite posterior es el pericardio fibroso en su aspecto anterior, el mediastino medio en el cual se encuentran todas las estructuras dentro del pericardio fibroso y un mediastino posterior, delimitado anteriormente por el pericardio fibroso en su aspecto posterior y el diafragma en su aspecto posterior (3).

En la radiografía frontal o posteroanterior del tórax, el borde cardiomediatínico izquierdo se compone de cuatro prominencias, siendo de la más superior a la más inferior las siguientes: el arco aórtico como una

convexidad prominente y que se continúa inferiormente con la aorta descendente retrocardíaca; la indentación adyacente al arco aórtico es la ventana aortopulmonar que siempre debe verse cóncava, la protrusión caudal a la ventana aortopulmonar que corresponde a la arteria pulmonar principal o a la rama principal izquierda de la arteria pulmonar, el contorno cardiaco en su porción superior corresponde a la aurícula izquierda como una pequeña protrusión inferior al tronco pulmonar y el ventrículo izquierdo representado por el arco más caudal del borde cardíaco izquierdo que se extiende hasta el diafragma (4,5). El borde cardiomediastínico izquierdo se continúa cranealmente con un ensanchamiento que corresponde a la arteria subclavia izquierda emergiendo del arco aórtico. El borde cardiomediastínico derecho está formado de caudal a cefálico por la aurícula derecha, la aorta ascendente y la vena cava superior, estas estructuras anatómicas normalmente son difíciles de distinguir individualmente en la radiografía. El borde cardiomediastínico derecho se continúa cranealmente con un ensanchamiento que corresponde al tronco venoso braquiocefálico derecho (3). (Figura 2)

FIGURA 2. Radiografía PA de tórax.

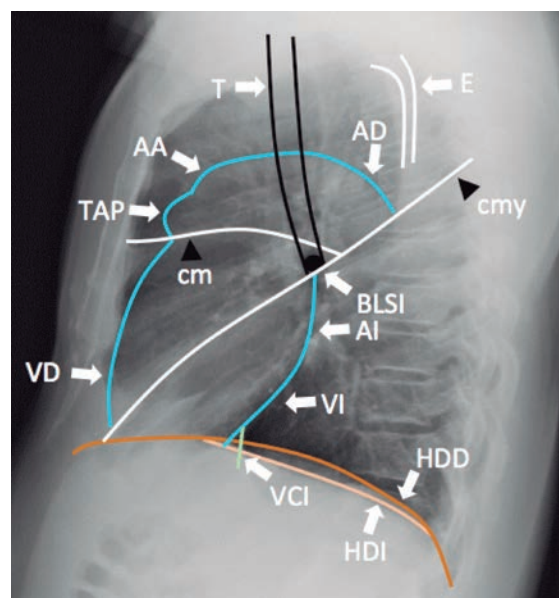


Esquemas de los contornos mediastinales. TB: tronco venoso braquiocefálico derecho, VCS: Vena cava superior, AA: Aorta ascendente, AD: Aurícula derecha, VCI: Vena cava inferior, VI: Ventrículo izquierdo, AI: Aurícula izquierda, CAO: Cayado aórtico, TAP: Tronco de la arteria pulmonar, ASI: Arteria subclavia izquierda.

En la proyección lateral, el componente derecho del corazón es anterior y el izquierdo es posterior. En ésta, se evalúan mejor que en la proyección PA estructuras como el arco aórtico, la aurícula izquierda, el ventrículo izquierdo, la aorta ascendente y descendente y el ventrículo derecho; más específicamente el borde cardíaco anterior representa el ventrículo derecho, la superficie en contacto con la pared torácica anterior no debe ser mayor de un tercio de la longitud craneocaudal del esternón. Superiormente, el contorno cardíaco anterior se continúa con el tronco de la arteria pulmonar y el arco aórtico (3).

El borde cardíaco posterior en la proyección lateral, está formado por protrusiones de la aurícula y del ventrículo izquierdo, en condiciones normales debe existir un espacio retrocardíaco libre entre el borde posterior y la columna. Ocasionalmente, se visualiza una opacidad triangular entre el borde posteroinferior cardíaco y el diafragma, que representa la entrada de la vena cava inferior en la aurícula derecha. En ésta localización el borde cardíaco posterior normalmente debe formar un ángulo agudo al intersectar el diafragma (figura 3) (3).

FIGURA 3. Radiografía lateral de tórax normal.



Esquema de estructuras principales. VD: Ventrículo derecho, AI: Aurícula izquierda, VCI: Vena cava inferior, TAP: Tronco de la arteria pulmonar, T: Tráquea, AA: Aorta ascendente, AD: Aorta descendente, E: Escapulas, BLSI: Bronquio lobar superior izquierdo, HDD: Hemidiafragma derecho, HDI: Hemidiafragma izquierdo, cm: Cisura menor, cmy: Cisura mayor.

Escanografía

Para la evaluación de los grandes vasos, tenemos que recordar que estos se encuentran ubicados en el mediastino, en esta revisión dividiremos el mediastino en tres porciones: mediastino supra aórtico: desde el opérculo torácico hasta la zona superior del cayado aórtico, mediastino sub aórtico: desde el cayado aórtico hasta la cara superior del corazón y mediastino para aórtico desde el corazón hasta el diafragma (6).

Mediastino supra aórtico

Las estructuras más importantes a identificar son las grandes ramas arteriales del cayado aórtico y los troncos venosos. En la parte superior, las venas braquiocefálicas son las ramas vasculares situadas en la posición más anterior y lateral por detrás de las epífisis claviculares (7). Las grandes ramas arteriales (arteria innominada, arteria carótida izquierda y arteria subclavia izquierda) se encuentran en situación posterior a las venas y adyacentes a las paredes anteriores y laterales a la tráquea. Por debajo del opérculo torácico y cruzando el mediastino de izquierda a derecha se encuentra la vena braquiocefálica izquierda que se une con la vena braquiocefálica derecha para formar la vena cava superior (7). La arteria subclavia izquierda se encuentra situada más posterior y adyacente a la pared izquierda de la tráquea, la arteria carótida izquierda se sitúa anterior a la arteria subclavia izquierda y puede presentar posiciones variables. La arteria innominada se encuentra en posición anterior y a la derecha de la línea media traqueal y de todos los grandes vasos, es la que presenta mayor variantes anatómicas (8).

Mediastino sub aórtico

En este compartimiento contiene los grandes vasos mediastínicos indivisos: la aorta, la vena cava superior y las arterias pulmonares. Hablaremos de tres niveles específicos para hacer referencia a los grandes vasos (6).

- Cayado aórtico: Se visualiza en la porción superior de este comportamiento, su porción anterior se encuentra anterior a la tráquea, el resto se sitúa a la izquierda de

la tráquea y la porción posterior se ve anterior y lateral a la columna vertebral; los diámetros anterior y lateral son habitualmente de diámetro similar y el posterior un diámetro menor. A este nivel se puede ver la vena cava superior de morfología ovoidea por delante y a la derecha de la tráquea. El esófago muestra una imagen similar en niveles superiores y su situación es variable, siempre detrás de la tráquea y por lo general a la izquierda de la línea media de la misma (9).

- Arco de la ácigos y ventana aorto-pulmonar: en cortes realizados por debajo del cayado aórtico se puede observar la aorta ascendente y descendente como estructuras separadas, por lo general la aorta descendente posee un diámetro discretamente inferior (20- 30 mm) al de la aorta ascendente (25-35 mm); cerca de este nivel, la tráquea se bifurca en los bronquios principales derechos e izquierdos, después de la carina adopta una forma menos ovalada o triangular. A la derecha, el cayado de la ácigos nace en la pared posterior de la vena cava superior, pasa por encima del bronquio principal derecho y continúa posteriormente hasta situarse en posición anterior y a la derecha de la columna vertebral. En el lado izquierdo, por debajo del cayado aórtico, aunque no se puede ver la arteria pulmonar principal, esta región se denomina ventana aorto-pulmonar y contiene tejido adiposo, ganglios linfáticos, nervio laríngeo recurrente y ligamento arterioso.
- Arterias Pulmonares principales: Por debajo del nivel correspondiente a la carina y al cayado de la ácigos, la arteria pulmonar se divide en sus ramas derecha e izquierda; la arteria pulmonar izquierda se localiza con un corte superior a la rama derecha (1 cm) y se continua con la arteria pulmonar principal, dirigiéndose posterolateralmente y hacia la izquierda. La arteria pulmonar derecha forma un ángulo recto con la arteria pulmonar principal izquierda y cruza el mediastino de izquierda a derecha en posición anterior a la carina o a los bronquios principales (9).

Mediastino para cardíaco

Los orígenes de los grandes vasos a partir de las cavidades cardiacas se ven de manera progresiva a medida que se

desciende en dirección caudal a lo largo del mediastino. La arteria pulmonar principal está situada por delante y se origina a partir del ventrículo derecho, situado en cortes más inferiores por delante y a la derecha del ventrículo izquierdo. La vena cava superior entra en la aurícula derecha, su morfología es elipsoidal o semi-lunar. La orejuela de la aurícula derecha se extiende hacia delante a partir de la misma, bordeando la pleura mediastínica derecha (6).

La raíz aortica entra en el ventrículo izquierdo entre la aurícula derecha y la arteria pulmonar principal o cono de la arteria pulmonar, en este mismo nivel se pueden observar las arterias coronarias. La aurícula izquierda se sitúa detrás y es de mayor tamaño que la aurícula derecha, a ambos lados se pueden ver las venas pulmonares

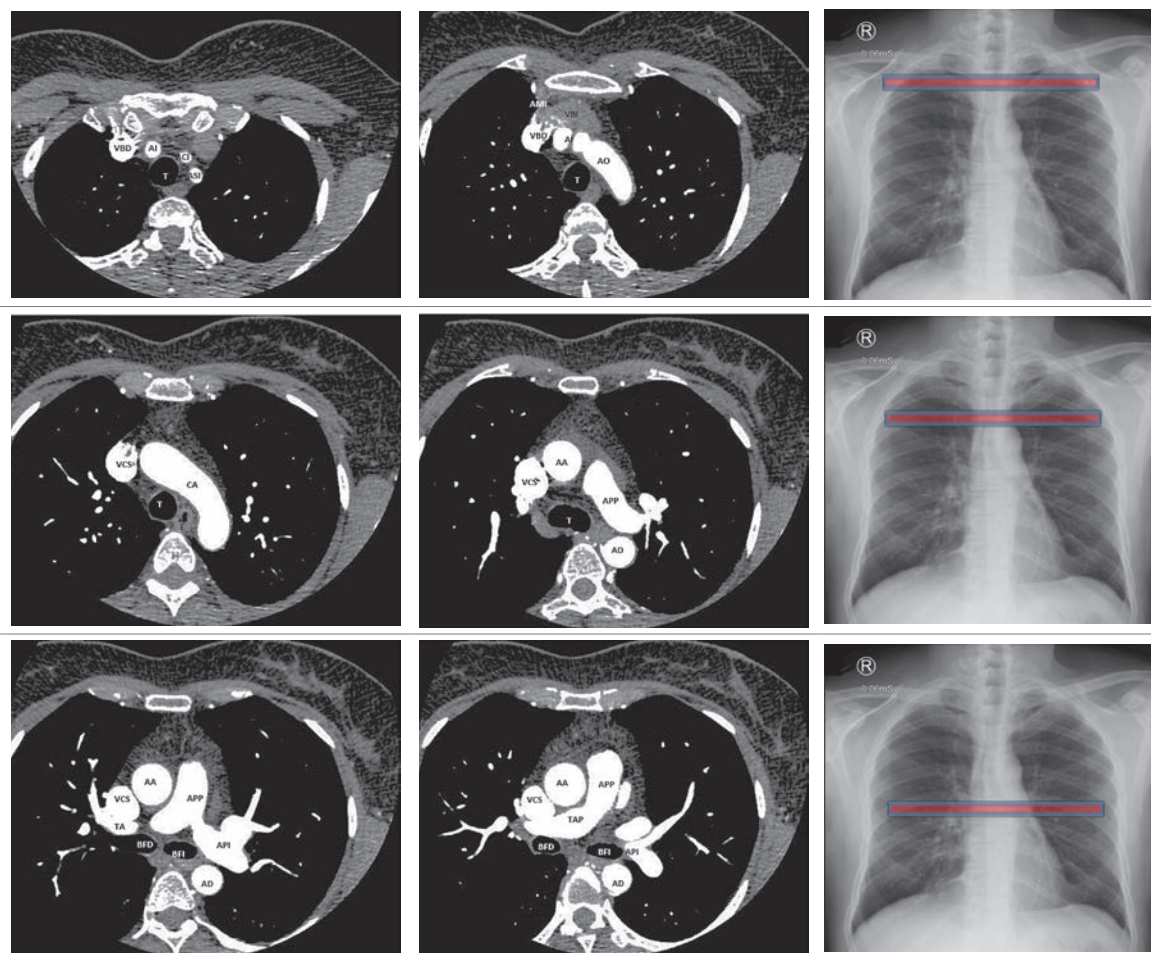
superiores e inferiores entrando en la aurícula izquierda. En las proximidades del diafragma es fácil identificar la vena cava inferior como una estructura ovoidea que se extiende caudalmente desde la porción posterior de la aurícula derecha (10).

Espacio retro esternal

Las venas y arterias mamarias internas suelen verse en posición retro esternal, a ambos lados y a 1cm o 2 cm del esternón (figura 4A). Su importancia radica en que constituyen un punto de referencia para localizar la cadena linfática mamaria interna, que en condiciones normales no se observan y su visualización se considera un hallazgo patológico (11).

FIGURA 4. Escanografía del tórax

A



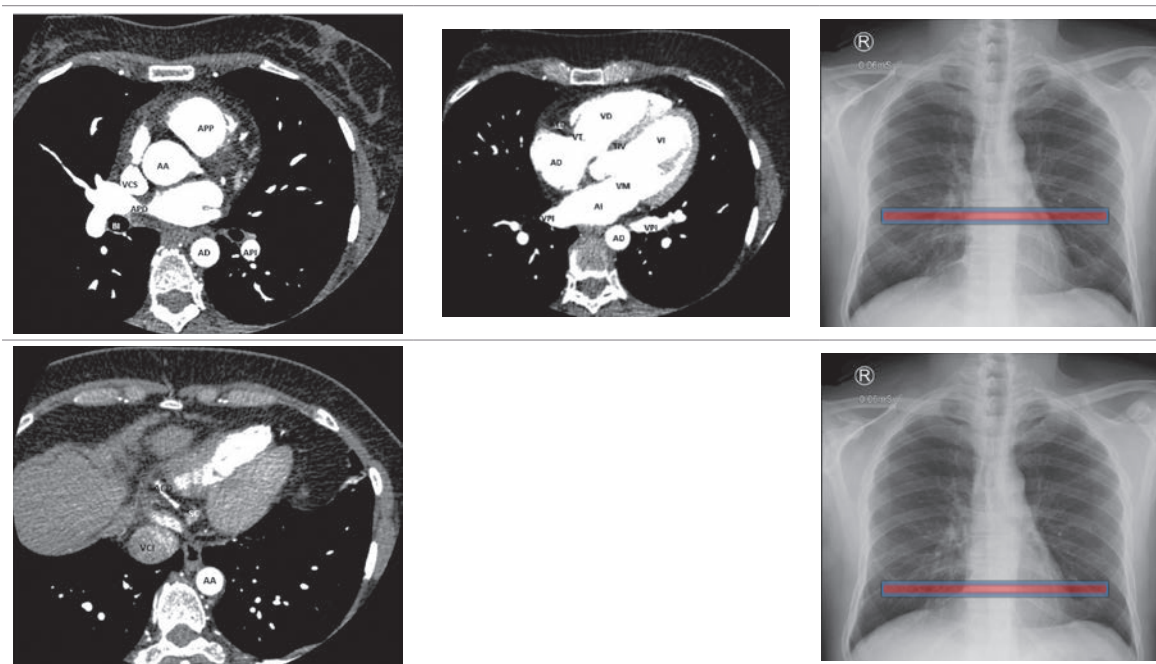
Anatomía cardíaca

Para la adecuada evaluación de las estructuras cardíacas en escanografía, es necesario el uso de medio de contraste; sin embargo, la presencia de grasa epicárdica en ocasiones permite diferenciar las cavidades cardíacas. Tras la aplicación de medio de contraste el miocardio capta menos contraste que la sangre intracardiaca y suele aparecer como una banda de baja densidad tras la infusión rápida de un bolo de medio de contraste(6). El tabique interventricular se encuentra más comúnmente orientado “a las 2” con respecto a un plano vertical y presenta convexidad anterior por una mayor presión del ventrículo izquierdo. La pared ventricular izquierda lateral presenta un grosor tres veces superior al de la pared ventricular derecha (11). (Figura 4)

La anatomía cardíaca, empezando por el ápex cardíaco en el eje corto (figura 4) se visualiza el ventrículo

izquierdo con morfología elipsoidal, con su eje mayor dirigido hacia delante y hacia la izquierda, el ventrículo derecho, situado por delante y a la derecha, presenta una morfología triangular (6). (Tabla 2)

En cortes ligeramente superiores se observa la línea del tabique interventricular separando las dos cavidades, las válvulas mitrales y tricúspides se localizan en este corte y se observan como opacificaciones de las cavidades cardíacas. En cortes más superiores el tracto de salida del ventrículo izquierdo y la válvula aortica presentan una posición central dentro del corazón. Debido a la rotación cardíaca embrionaria el tracto de salida del VD se dirige hacia la izquierda y el tracto de salida del VI se dirige hacia la derecha determinando la posición de la aorta y de la arteria pulmonar izquierda, las válvulas aorticas y pulmonares se encuentran a este nivel, sin embargo en condiciones normales no se visualizan (11).



(A: Eje de cuatro cámaras B: Eje corto) AA= aorta ascendente ACD=artera coronaria derecha ACI= arteria carótida izquierda AD= aorta descendente AD=aurícula derecha ADAL= arteria descendente anterior izquierda AI= arteria innominada AI=aurícula izquierda AMI=arteria mamaria interna

API=arteria pulmonar izquierda APP=arteria pulmonar principal ASI= arteria subclavia izquierda BFD= bronquio fuente derecho BFI= bronquio fuente izquierdo BI= bronco intermedio CA= cayado aórtico CI= carótida izquierda E= esófago MPA=musculo papilar anterior MPP= músculos papilares posteriores SC= seno coronario SCI= arteria subclavia izquierda SIV= septum interventricular T= tráquea TA=tronco anterior TAP=tronco de la arteria pulmonar TIV=tabique interventricular TVSD= tracto de salida ventrículo derecho VBD= vena braquiocefálica derecha VBI= vena braquiocefálica izquierda VCI=vena cava inferior VCS= vena cava superior VD=ventrículo derecho

VI=ventrículo izquierdo VM= válvula mitral VPI=venas pulmonares inferiores VPSI= vena pulmonar superior izquierda VT=válvula tricúspide VPII= vena pulmonar inferior izquierda

B

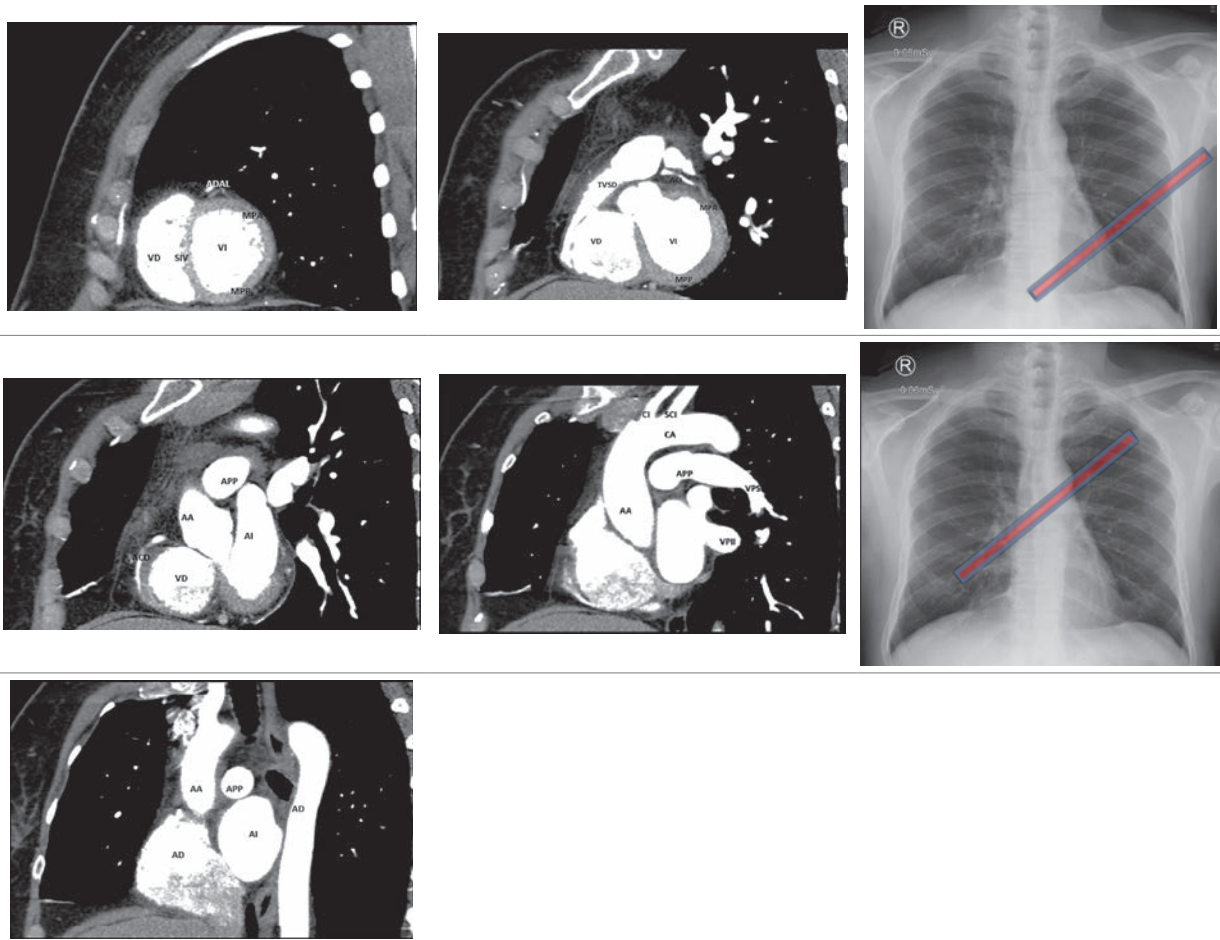


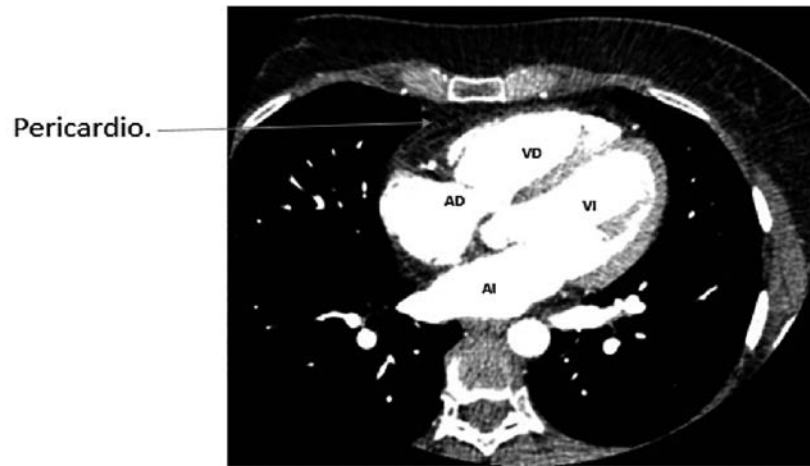
TABLA 2. ANATOMÍA CARDIACA NORMAL

| ESTRUCTURA | COMPONENTES |
|--|--|
| Aurícula derecha | - Músculos pectíneos - Cresta terminal |
| Aurícula izquierda | - músculos pectíneos |
| Ventrículo derecho Entrada Salida Región apical | - Válvula tricúspide - Válvula pulmonar - Músculos papilares |
| Ventrículo izquierdo Entrada Salida Región Apical | - Válvula mitral - Válvula Aortica - Músculos papilares |
| Arteria coronaria derecha (ACD) | - Arteria coronaria posterior descendente - Arteria para el nódulo sinusal |
| Arteria coronaria izquierda (ACI) | - Arteria Interventricular anterior - arterias diagonales - Arteria circunfleja - arterias marginales |

Pericardio

El pericardio formado por sus capas parietal, visceral y su contenido, se ve como bandas de densidades de partes blandas de entre 1 – 2 mm de grosor paralela a la silueta cardiaca y delimitada por grasa epicárdica del mediastino (figura 5).

FIGURA 5. Esanografía del pericardio



REFERENCIAS

1. Ulloa L, Calvo E, Lozano A, Moreno LÁ. Radiología básica. Segunda ed. Celsus; 2015.
2. Montero F, Domínguez J. Imagen cardiovascular avanzada : RM y TC [Internet]. 2004. 151 p. Consultado: Septiembre de 2017. Disponible en: http://seram.es/readcontents.php?file=documentos/145_mono_imagen_cardiovascular_avanzada.pdf
3. Diaz C., Juan I., Milanes S., Velosa A., Diaz R. Anatomía básica en la radiografía de tórax. Rev.Medica.Sanitas 20 (2): 116-123
4. Kirchner J. Chest Radiology: A Resident's Manual. Stuttgart - New York: Thieme; 2011.
5. Goodman LR, Felson. Principios de radiología torácica. 3a Edición. Elsevier; 2009.
6. W. Richard Webb, William E. Brant NMM. Fundamentos de TAC. Tercera ed. 11-26 p.
7. Daniel T. Ginat, Michael W. Fong, David J. Tuttel, Susan K. Hobbs RCV. Cardiac Imaging: Part I, MR pulse sequences, Imaging Planes, and Basic Anatomy. AJR Am J Roentgenol. 2011 Oct;197(4):808-15.
8. Proto A V. Computed Tomography of the Mediastinum. Radiology. 1977;235-41.
9. Jost RG, Sagel SS, Stanley RJ, Levitt RG. Computed Tomography of the Thorax 1. Radiology. 1978;125-36.
10. Crowe JK, Brown LR, Muhm JR. Computed Tomography of the Mediastinum 1. Radiology. 1978:75-87.
11. Zylak C., Pallie W., Jackson R. Correlative anatomy and computed tomography: A module on the mediastinum. Radiographics. 1982;2(4):555-92.