

Reporte de caso

SÍNDROME DE INSENSIBILIDAD ANDROGÉNICA COMPLETA DEBIDO A MUTACIÓN INTRÓNICA EN EL GEN DEL RECEPTOR ANDROGÉNICO. PRESENTACIÓN DE UN CASO

Orietta Ivonne Beltrán^{1,2,3}, Adriana Ramírez^{1,3}, Carlos Garzón¹, Camilo Orjuela²

1. Grupo de Investigación BioGenEtica & BioDerecho. Facultad de Medicina. Universidad Militar Nueva Granada. Bogotá, Colombia.

2. Fundación HOMI - Hospital de la Misericordia. Bogotá, Colombia.

3. Organización Sanitas Internacional. Bogotá, Colombia

RESUMEN

Introducción: el síndrome de insensibilidad androgénica es causado por mutación en el gen del receptor androgénico, siendo una entidad de expresividad clínica variable. El patrón de herencia es recesivo, ligado al cromosoma X. **Objetivo:** describir el caso clínico de una niña de dos años de edad con trastorno del desarrollo sexual 46,XY. **Metodología:** revisión de historia clínica y paraclínicos en un hospital pediátrico. **Resultados:** Se diagnostica un desorden del desarrollo sexual como síndrome de insensibilidad androgénica completa, o grado 7, a una niña con fenotipo externo femenino normal con presencia hernia inguinal que contenía gónada testicular y con complemento cromosómico 46,XY, debido a una mutación intrónica que afecta el dominio de unión a ligando del receptor androgénico. **Discusión y conclusión:** en niñas prepúberes con fenotipo externo femenino normal en las que se identifique masa inguinal unilateral o bilateral, donde se debe sospechar la presencia de una gónada y un probable caso de síndrome de insensibilidad a los andrógenos. El cariotipo convencional y las pruebas moleculares específicas permiten delinear el diagnóstico de los trastornos del desarrollo sexual e identificar casos familiares o esporádicos para realizar un asesoramiento genético adecuado. **Palabras clave:** Trastornos del desarrollo sexual 46,XY, síndrome de insensibilidad androgénica completa, receptor androgénico.

Recibido: 31 de enero de 2016

Aceptado: 23 de mayo de 2016

Correspondencia: orietta.beltran@unimilitar.edu.co

COMPLETE ANDROGEN INSENSITIVITY SYNDROME DUE TO INTRONIC MUTATION OF THE ANDROGEN RECEPTOR GENE – CASE PRESENTATION

ABSTRACT

Introduction: The androgen insensitivity syndrome is due to an androgen receptor gene mutation and is a condition with variable clinical manifestations. It is an X-chromosome linked recessive inheritance pattern. **Objective:** To describe the clinical case of a two-year old girl with 46,XY disorder of sex development. **Methodology:** Medical record and paraclinical tests review at a pediatric hospital. Results: A sex development disorder was diagnosed as complete androgen insensitivity syndrome – Grade 7 – in a girl with a normal external female phenotype with Wolffian duct remnants, presenting a 46,XY chromosome complement due to an intronic mutation affecting the androgen receptor ligand-binding domain. **Discussion and conclusion:** in prepubertal girls with normal external female phenotype in whom a unilateral or bilateral inguinal mass is identified, the presence of a gonad and a probable case of androgen insensitivity syndrome should be suspected. The conventional karyotype and specific molecular testing enable a diagnosis of sex development disorders and the identification of family or sporadic cases to provide adequate genetic counselling. **Keywords:** 46,XY disorder of sex development, androgen insensitivity syndrome, androgen receptor.

INTRODUCCIÓN

El Síndrome de Insensibilidad Androgénica (SIA) es causado por las mutaciones en el gen del receptor androgénico (gen AR), el cual tiene expresividad variable con tres presentaciones clínicas clásicas: SIA completa, SIA parcial y SIA mínima. El patrón de herencia es recesivo, ligado al cromosoma X (1).

El gen AR se encuentra en el brazo largo del cromosoma X (locus Xq12), compuesto por 8 exones que codifican para una proteína de 919 aminoácidos, la cual actúa como factor de transcripción dependiente de esteroides y su función es modulada por la unión a proteínas coactivadoras o corepresoras (1,2). El receptor androgénico tiene cuatro dominios principales: un dominio de modulación en el extremo N- terminal, un dominio de unión al DNA, una región de bisagra y un dominio de unión al ligando ubicado en el porción C-terminal (2,3). Cada molécula del receptor androgénico se ubica en el citoplasma unida a un complejo de proteínas chaperonas. Sin embargo, en presencia de sus ligandos, la testosterona y la dehidrotestosterona, se disocia del complejo de chaperonas, presentando fosforilación y se transloca al compartimento nuclear donde forma un homodímero

que regula la transcripción génica uniéndose a los sitios del DNA denominados elementos de unión del receptor androgénico (ARE) (2). A través de este mecanismo de acción molecular, el receptor androgénico cumple funciones en la regulación de la expresión génica, la proliferación celular y la transcripción de genes involucrados en la diferenciación de los órganos sexuales masculinos normal durante el periodo fetal y la pubertad (2).

METODOLOGÍA

Revisión de historia clínica y paraclínicos de un caso con SIA evaluado en un hospital pediátrico (Fundación HOMI - Hospital de la Misericordia). El caso hace parte de un estudio descriptivo aprobado por el Comité de Ética Institucional.

DESCRIPCIÓN DEL CASO

Fruto de unión no consanguínea, padres sanos, madre primigestante de 29 años con gestación con control prenatal adecuado. Parto a término de neonato asignado a sexo femenino sin dismorfias con talla y peso adecuados para la edad gestacional. En la historia familiar se

evidencia consanguinidad en bisabuelos maternos, sin antecedente de familiares con anomalías congénitas, ni mortinatos ni pérdida recurrente de la gestación (Ver Figura 1). La niña evolucionó con adecuado crecimiento y neurodesarrollo. Durante el segundo año de vida se evidencia hernia inguinal derecha programándose corrección quirúrgica. En el procedimiento quirúrgico se observa en saco herniario derecho una gónada de apariencia testicular y esbozo de conducto deferente. Luego del postoperatorio, se realizaron dos ecografías pélvicas con conceptos discordantes: en la primera se describía útero normal con anexos normales, en la segunda ecografía no visualizaron genitales internos femeninos. De manera ambulatoria se realiza evaluación por genética y urología pediátrica a los 24 meses de edad, evidenciando al examen físico: talla de 89cm (percentil 76), peso de 12.9Kg (percentil 51), perímetro cefálico 48cm (percentil 42), con fenotipo externo femenino sin alteraciones en genitales externos. Se realizaron estudios hormonales que mostraron niveles adecuados de testosterona (testosterona: 0.09 ng/ml, en rango de 0.06-0.82), dehidroepiandros-terona sulfato normal (DHEAS: 6.41 ug/dL, en rango de 0.5-19.4), androstenediona normal (Androstenediona 0.3 ng/mL, rango de 0.05-0.4) y hormona luteinizante normal (LH: 0.57 mUI/ml rango de < 0.6 mUI/ml). El cariotipo convencional en bandejo G evidenció un complemento cromosómico masculino normal 46,XY. Por los hallazgos clínicos de fenotipo externo femenino normal y cariotipo

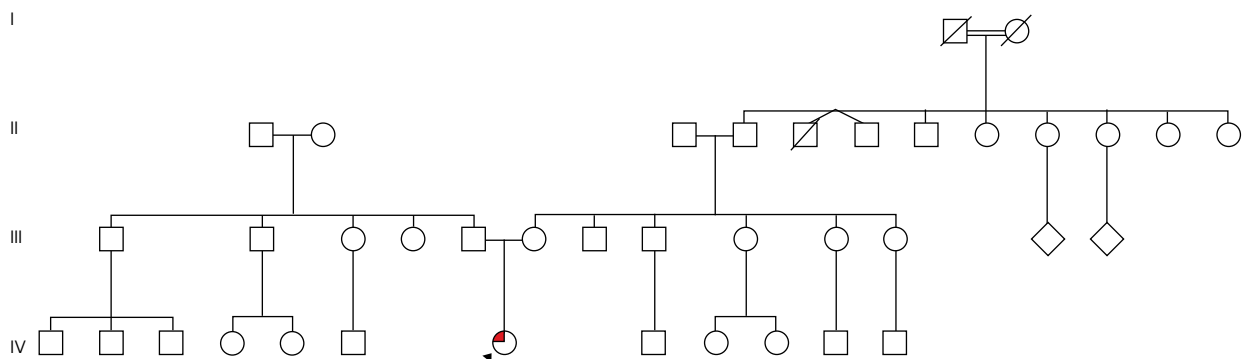
XY se realiza impresión diagnóstica de SIA. Se decidió realización de análisis de secuencia del gen AR identificándose una mutación en el intrón 5 (IVS5 + 1G > A). Se continúa seguimiento multidisciplinario y se realiza asesoramiento genético a los padres.

DISCUSIÓN

Tradicionalmente, se han descrito tres formas clínicas del SIA: un SIA completa, que presenta genitales externos femeninos normales al nacimiento; SIA parcial con subvirilización de los genitales externos masculinos, con un espectro clínico predominante masculino, o femenino o con fenotipo de genitales ambiguos; y SIA mínima en varones que cursan con hipospadia, ginecomastia y oligospermia con niveles séricos de testosterona usualmente normales con LH elevada (1-3).

En particular, en la forma de SIA completa se estimada una incidencia poblacional entre 1 en 100.000 a 5 en 100.000 (1,2). En la historia natural de la patología, es usual durante la infancia y antes de la pubertad que se presenten masas inguinales que se identifican como testículos de apariencia normal o que en el momento de la pubertad consulten por amenorrea primaria con vello púbico o vello axilar escaso o ausente (1,3). La distribución corporal de la grasa y el desarrollo del tejido mamario es femenino normal. El desarrollo psico-sexual de los individuos XY afectados de manera típica

FIGURA 1. Árbol genealógico. Se observa que el individuo IV.7 es un único afectado. Además, en generación I existe unión consanguínea de bisabuelos maternos del probando IV.7



Convención: ● Síndrome de insensibilidad androgénica completa.

la identidad sexual es femenina y la orientación sexual heterosexual (1,2).

En la gran mayoría de los casos con SIA completa los individuos XY afectados tienen sus genitales externos femeninos normales, y muy rara vez presentan signos de masculinización como clitoromegalia o fusión posterior de labios (1,4). Ocasionalmente, en SIA completa se evidencia desarrollo de estructuras derivadas del conducto de Wolff (epidídimo y vasos deferentes) que son estructuras dependientes de la acción de la testosterona. Inicialmente, se pensó que los casos "SIA completa" con estas estructuras se debían a remanentes embrionarios que no habían involucionado (4). Sin embargo, en los pacientes diagnosticados con SIA completa debido a mutaciones de sentido erróneo en el dominio de unión al ligando del AR se identificaban epidídimo y vasos deferentes en el 70% de los casos, sugiriendo que el desarrollo de las estructuras había sido estimulado en el período prenatal entre las semanas 16 a 20, más que una falla en el proceso de regresión (4).

Teniendo en cuenta que algunos casos con "SIA completa" no se comportaban como tal, Quigley y colaboradores (3), propusieron una clasificación de SIA en siete presentaciones que se basa en una evaluación detallada del grado de masculinización del fenotipo genital: grado I SIA mínima, grado II, III, IV, V, VI SIA parcial, grado VII SIA completa (2,3).

CONCLUSIONES

El SIA completa es un desorden del desarrollo sexual 46,XY que cursa con fenotipo externo femenino normal al nacimiento, el cual en la pubertad presenta desarrollo mamario normal, pero con alteración en el desarrollo de los caracteres sexuales secundarios femeninos, cursando con escaso desarrollo de vello axilar y púbico, amenorrea primaria e infertilidad explicada por la ausencia de la formación de estructuras mullerianas en un individuo con complemento cromosómico XY (1-3). Sin embargo, algunos estudios sugieren que en los individuos con "SIA completa" con mutación de sentido erróneo en el dominio de unión al ligando del receptor androgénico poseen un respuesta residual a los andrógenos (3,4).

En el presente caso se identificó una mutación en el intrón 5 del gen AR, que altera el sitio de inicio del empalme alternativo por una transición de G > A, que probablemente afecta en la proteína al dominio de unión a andrógenos, el cual se codifica por los exones 5 a 8. Dicha mutación ha sido previamente reportada en una joven de 19 años de edad con amenorrea primaria con diagnóstico de SIA completa, tipo familiar dado que su madre y hermana eran heterocigotas para la misma mutación pero con desarrollo sexual femenino normal (5).

La relevancia el presente caso se centra en considerar el diagnóstico de SIA completa o parcial, en niñas prepúberes con fenotipo externo femenino normal en las que se identifique masa inguinal unilateral o bilateral, donde se debe sospechar la presencia de una gónada y se inicie el estudio y manejo de un trastorno de desarrollo sexual 46,XY de manera interdisciplinaria (6). Finalmente, dado que en un 60-70% de los casos se identifica un patrón familiar (1,5) se recomienda identificar la mutación causal para identificar si la madre es portadora sana o si se presentó una mutación *de novo*, con el fin de informar a los progenitores y familiares el riesgo de recurrencia en futuros embarazos.

AGRADECIMIENTOS

A los padres de la paciente, a los especialistas participantes de la Junta de Desórdenes del Desarrollo Sexual del Hospital la Misericordia en el período del año 2011, especialmente al Dr. Mauricio Coll, endocrinólogo pediatra y la Dra. Clara Arteaga, médica genetista por compartir su conocimiento y motivar nuestro aprendizaje por este grupo de patologías.

CONFLICTO DE INTERÉS

No declaramos conflicto de interés.

FINANCIACIÓN

En la elaboración de este reporte de caso de contó con la financiación de recursos de la Vicerrectoría de Investigaciones de la Universidad Militar Nueva Granada con código INVMED1828 y PICMED2011.

REFERENCIAS

1. Gottlieb B, Beitel LK, Trifiro MA. Androgen Insensitivity Syndrome. 1999 Mar 24 [updated 2014 Jul 10]. In: Pagon RA, Adam MP, Ardinger HH, Wallace SE, Amemiya A, Bean LJJ, Bird TD, Dolan CR, Fong CT, Smith RJH, Stephens K, editors. GeneReviews® [Internet]. Seattle (WA): University of Washington, Seattle; 1993-2015. Available from <http://www.ncbi.nlm.nih.gov/books/NBK1429/>
2. New M, Lekarev O, Parsa A, Yuen T, O'Malley B, and Hammer G. Genetic Steroids Disorders. Elsevier. 2014. Chapter 5
3. Quigley CA, De Bellis A, Marschke KB, el-Awady MK, Wilson EM, French FS. Androgen receptor defects: historical, clinical, and molecular perspectives. *Endocr Rev.* 1995 Jun;16(3):271-321.
4. Hannema SE, Scott IS, Hodapp J, Martin H, Coleman N, Schwabe JW, Hughes IA. Residual activity of mutant androgen receptors explains wolffian duct development in the complete androgen insensitivity syndrome. *J Clin Endocrinol Metab.* 2004 Nov;89(11):5815-22
5. Vasu VR, Saranya B, Jayashankar M, Munirajan AK, Santhiya ST. A novel splice site and two known mutations of androgen receptor gene in sex-reversed XY phenotype. *Genet Test Mol Biomarkers.* 2012 Jul;16(7):749-55.
6. Ahmed SF, Cheng A, Dovey L, et al. Phenotypic features, androgen receptor binding, and mutational analysis in 278 clinical cases reported as androgen insensitivity syndrome. *J Clin Endocrinol Metab.* 2000;85:658-665